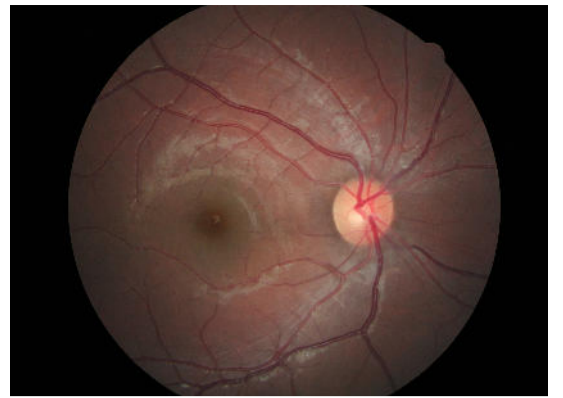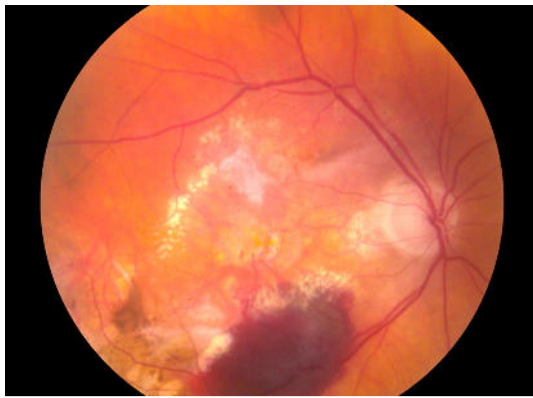

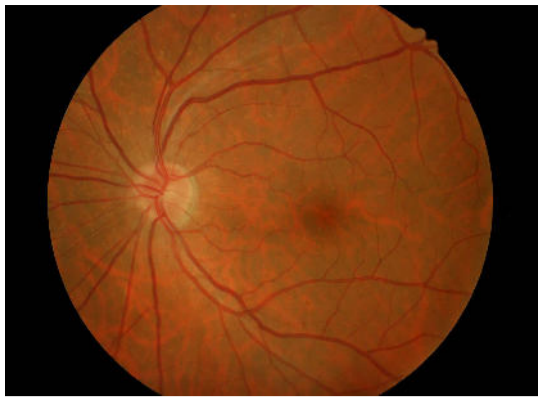
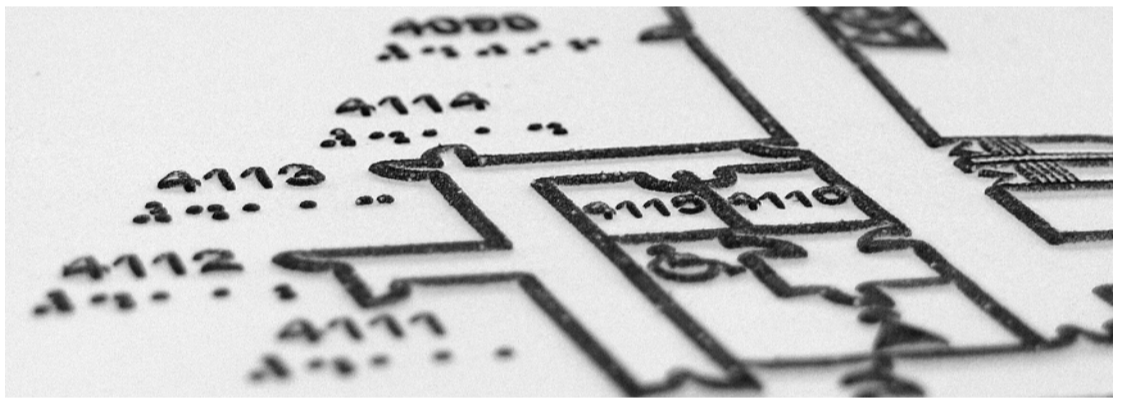
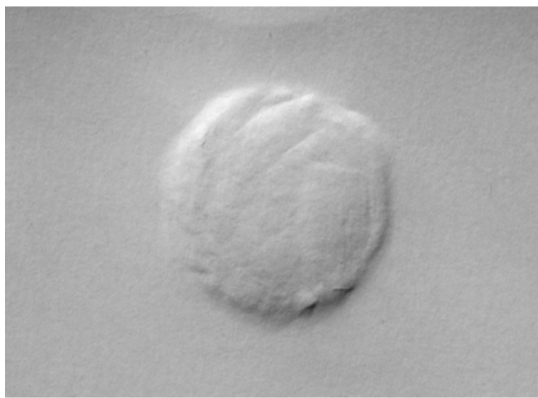

## Patologia

La patologia presa in esame per il progetto è la **degenerazione maculare legata all'età** (DMLE), una malattia che porta il soggetto a diventare **ipovedente**, ad avere quindi una limitata acutezza visiva che non può essere corretta solo con gli occhiali. La degenerazione maculare colpisce il centro della retina (macula), provocando la morte progressiva delle sue cellule. Nell'occhio appare lo scotoma o drusen, cioè una macchia scura costituita da un deposito sottoretinico. Nei paesi industrializzati è la prima causa di ipovisione nei soggetti over 50 e nella maggior parte dei casi si presenta bilateralmente. I fattori scatenanti sono la predisposizione genetica, l'età e l'avere un fototipo "chiaro", come ad esempio avere gli occhi verdi o azzurri. Altri fattori scatenanti, ma ancora in fase di ricerca, possono essere il fumo, l'esposizione alla luce solare, l'ipertensione, l'obesità e gli interventi chirurgici alla cataratta.



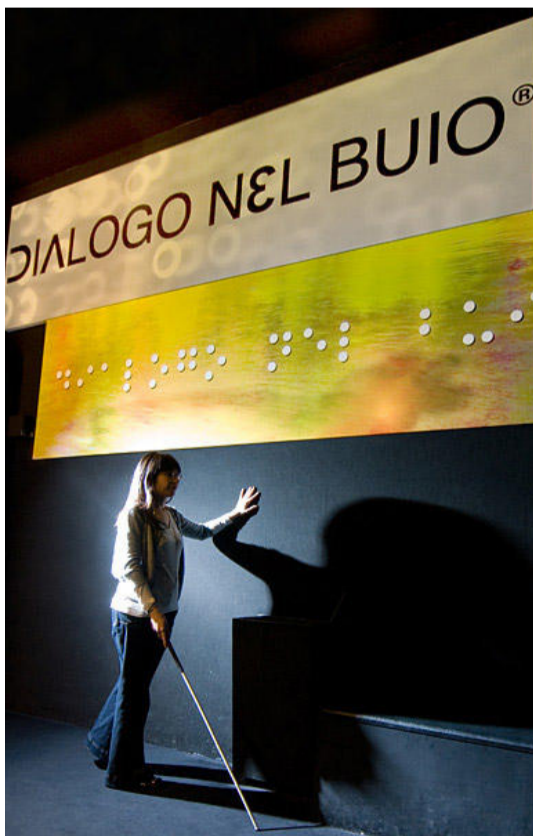## Grafica Tattile

La patologia presa in esame per il progetto è la **degenerazione maculare legata all'età** (DMLE), una malattia che porta il soggetto a diventare **ipovedente**, ad avere quindi una limitata acutezza visiva che non può essere corretta solo con gli occhiali. La degenerazione maculare colpisce il centro della retina (macula), provocando la morte progressiva delle sue cellule. Nell'occhio appare lo scotoma o drusen, cioè una macchia scura costituita da un deposito sottoretinico. Nei paesi industrializzati è la prima causa di ipovisione nei soggetti over 50 e nella maggior parte dei casi si presenta bilateralmente. I fattori scatenanti sono la predisposizione genetica, l'età e l'avere un fototipo "chiaro", come ad esempio avere gli occhi verdi o azzurri. Altri fattori scatenanti, ma ancora in fase di ricerca, possono essere il fumo, l'esposizione alla luce solare, l'ipertensione, l'obesità e gli interventi chirurgici alla cataratta.



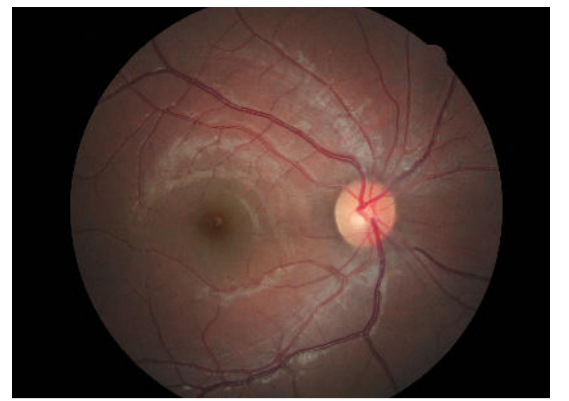
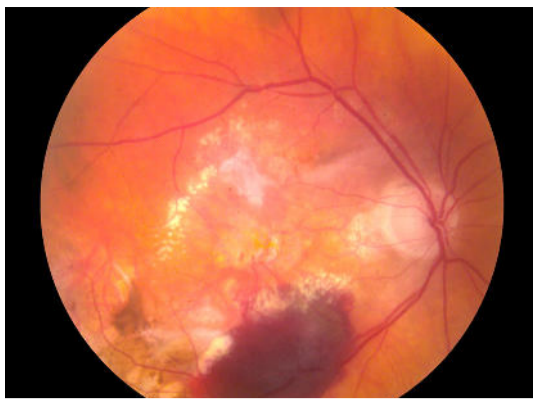
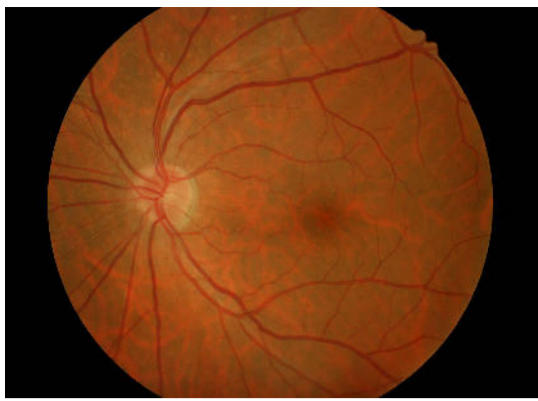
## Stato dell'arte

La patologia presa in esame per il progetto è la **degenerazione maculare legata all'età** (DMLE), una malattia che porta il soggetto a diventare **ipovedente**, ad avere quindi una limitata acutezza visiva che non può essere corretta solo con gli occhiali. La degenerazione maculare colpisce il centro della retina (macula), provocando la morte progressiva delle sue cellule. Nell'occhio appare lo scotoma o drusen, cioè una macchia scura costituita da un deposito sottoretinico. Nei paesi industrializzati è la prima causa di ipovisione nei soggetti over 50 e nella maggior parte dei casi si presenta bilateralmente. I fattori scatenanti sono la predisposizione genetica, l'età e l'avere un fototipo "chiaro", come ad esempio avere gli occhi verdi o azzurri. Altri fattori scatenanti, ma ancora in fase di ricerca, possono essere il fumo, l'esposizione alla luce solare, l'ipertensione, l'obesità e gli interventi chirurgici alla cataratta.



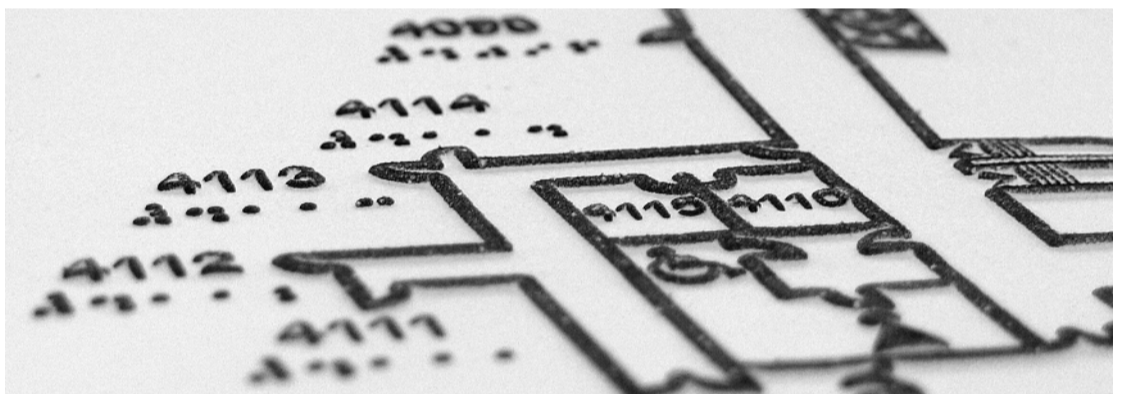
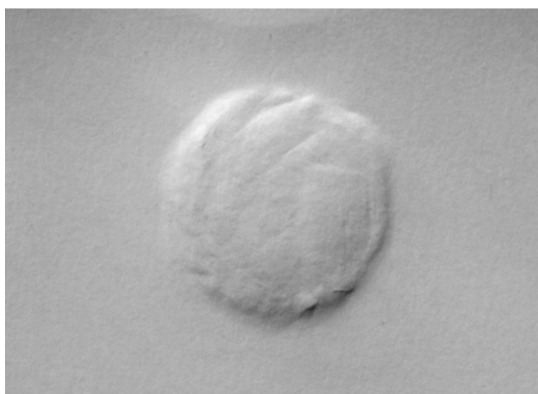## Patologia

La patologia presa in esame per il progetto è la **degenerazione maculare legata all'età** (DMLE), una malattia che porta il soggetto a diventare **ipovedente**, ad avere quindi una limitata acutezza visiva che non può essere corretta solo con gli occhiali. La degenerazione maculare colpisce il centro della retina (macula), provocando la morte progressiva delle sue cellule. Nell'occhio appare lo scotoma o drusen, cioè una macchia scura costituita da un deposito sottoretinico. Nei paesi industrializzati è la prima causa di ipovisione nei soggetti over 50 e nella maggior parte dei casi si presenta bilateralmente. I fattori scatenanti sono la predisposizione genetica, l'età e l'aver un fototipo "chiaro", come ad esempio avere gli occhi verdi o azzurri. Altri fattori scatenanti, ma ancora in fase di ricerca, possono essere il fumo, l'esposizione alla luce solare, l'ipertensione, l'obesità e gli interventi chirurgici alla cataratta.



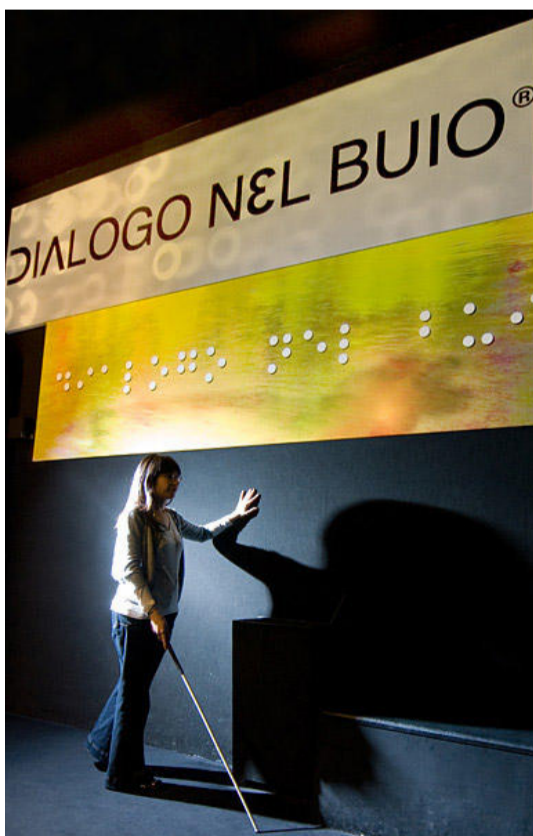
## Grafica Tattile

La patologia presa in esame per il progetto è la **degenerazione maculare legata all'età** (DMLE), una malattia che porta il soggetto a diventare **ipovedente**, ad avere quindi una limitata acutezza visiva che non può essere corretta solo con gli occhiali. La degenerazione maculare colpisce il centro della retina (macula), provocando la morte progressiva delle sue cellule. Nell'occhio appare lo scotoma o drusen, cioè una macchia scura costituita da un deposito sottoretinico. Nei paesi industrializzati è la prima causa di ipovisione nei soggetti over 50 e nella maggior parte dei casi si presenta bilateralmente. I fattori scatenanti sono la predisposizione genetica, l'età e l'aver un fototipo "chiaro", come ad esempio avere gli occhi verdi o azzurri. Altri fattori scatenanti, ma ancora in fase di ricerca, possono essere il fumo, l'esposizione alla luce solare, l'ipertensione, l'obesità e gli interventi chirurgici alla cataratta.



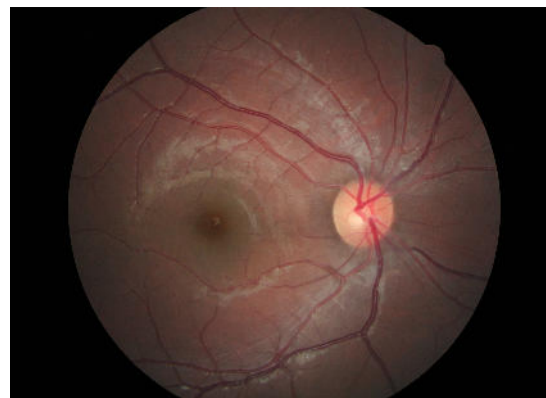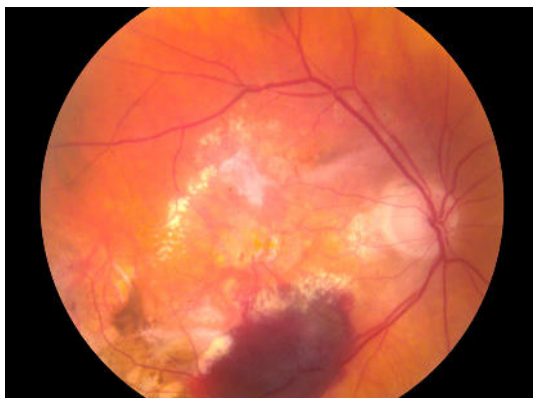
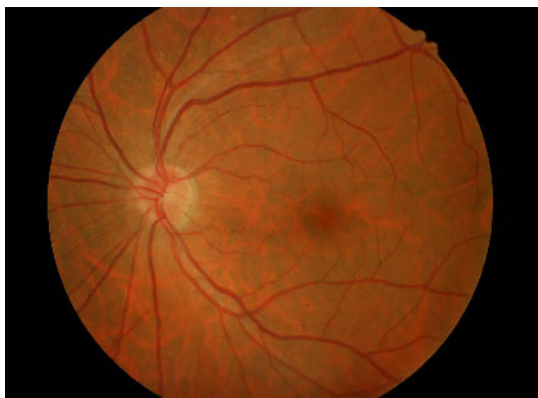## Stato dell'arte

La patologia presa in esame per il progetto è la **degenerazione maculare legata all'età** (DMLE), una malattia che porta il soggetto a diventare **ipovedente**, ad avere quindi una limitata acutezza visiva che non può essere corretta solo con gli occhiali. La degenerazione maculare colpisce il centro della retina (macula), provocando la morte progressiva delle sue cellule. Nell'occhio appare lo scotoma o drusen, cioè una macchia scura costituita da un deposito sottoretinico. Nei paesi industrializzati è la prima causa di ipovisione nei soggetti over 50 e nella maggior parte dei casi si presenta bilateralmente. I fattori scatenanti sono la predisposizione genetica, l'età e l'aver un fototipo "chiaro", come ad esempio avere gli occhi verdi o azzurri. Altri fattori scatenanti, ma ancora in fase di ricerca, possono essere il fumo, l'esposizione alla luce solare, l'ipertensione, l'obesità e gli interventi chirurgici alla cataratta.



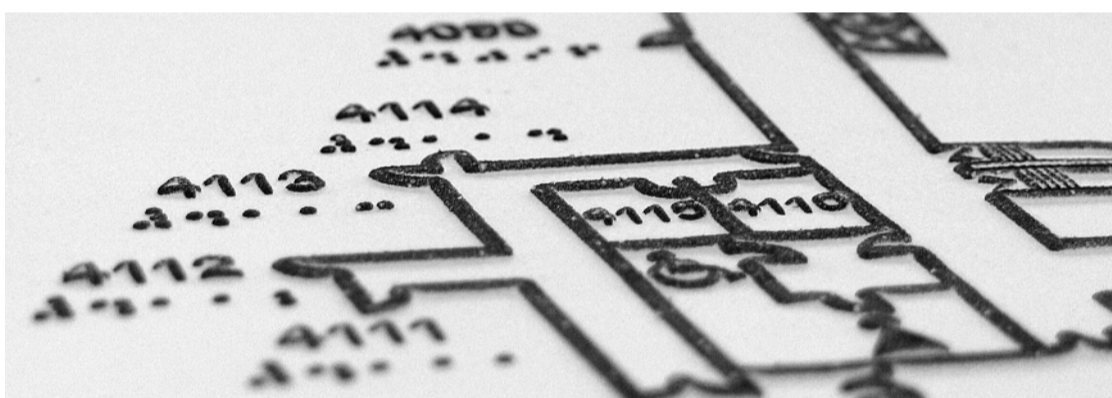
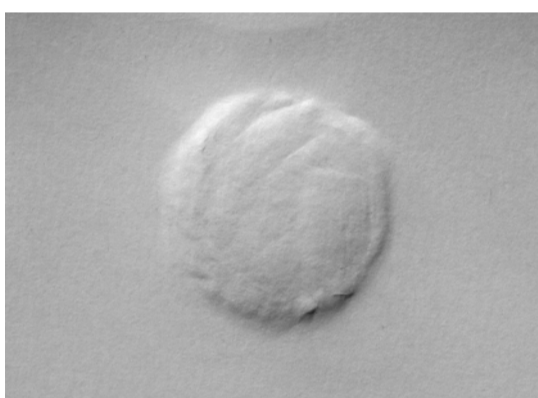
## Patologia

La patologia presa in esame per il progetto è la **degenerazione maculare legata all'età** (DMLE), una malattia che porta il soggetto a diventare **ipovedente**, ad avere quindi una limitata acutezza visiva che non può essere corretta solo con gli occhiali. La degenerazione maculare colpisce il centro della retina (macula), provocando la morte progressiva delle sue cellule. Nell'occhio appare lo scotoma o drusen, cioè una macchia scura costituita da un deposito sottoretinico. Nei paesi industrializzati è la prima causa di ipovisione nei soggetti over 50 e nella maggior parte dei casi si presenta bilateralmente. I fattori scatenanti sono la predisposizione genetica, l'età e l'aver un fototipo "chiaro", come ad esempio avere gli occhi verdi o azzurri. Altri fattori scatenanti, ma ancora in fase di ricerca, possono essere il fumo, l'esposizione alla luce solare, l'ipertensione, l'obesità e gli interventi chirurgici alla cataratta.



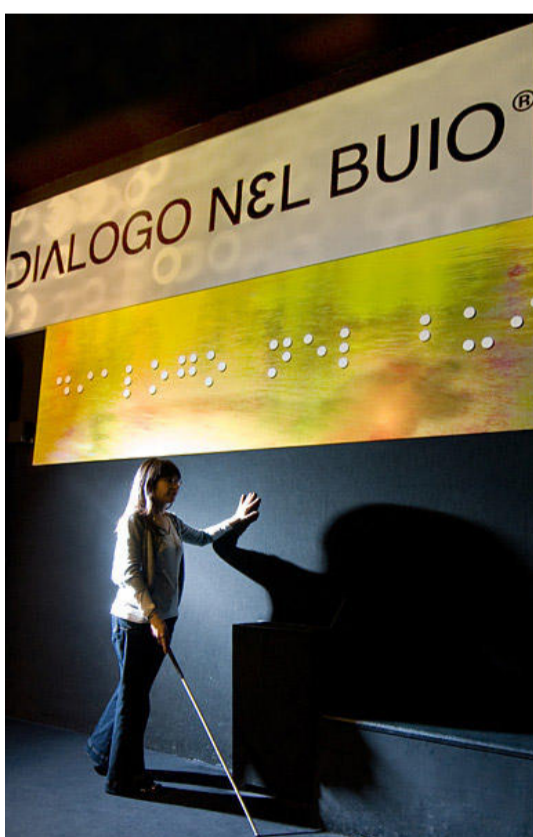## Grafica Tattile

La patologia presa in esame per il progetto è la **degenerazione maculare legata all'età** (DMLE), una malattia che porta il soggetto a diventare **ipovedente**, ad avere quindi una limitata acutezza visiva che non può essere corretta solo con gli occhiali. La degenerazione maculare colpisce il centro della retina (macula), provocando la morte progressiva delle sue cellule. Nell'occhio appare lo scotoma o drusen, cioè una macchia scura costituita da un deposito sottoretinico. Nei paesi industrializzati è la prima causa di ipovisione nei soggetti over 50 e nella maggior parte dei casi si presenta bilateralmente. I fattori scatenanti sono la predisposizione genetica, l'età e l'aver un fototipo "chiaro", come ad esempio avere gli occhi verdi o azzurri. Altri fattori scatenanti, ma ancora in fase di ricerca, possono essere il fumo, l'esposizione alla luce solare, l'ipertensione, l'obesità e gli interventi chirurgici alla cataratta.



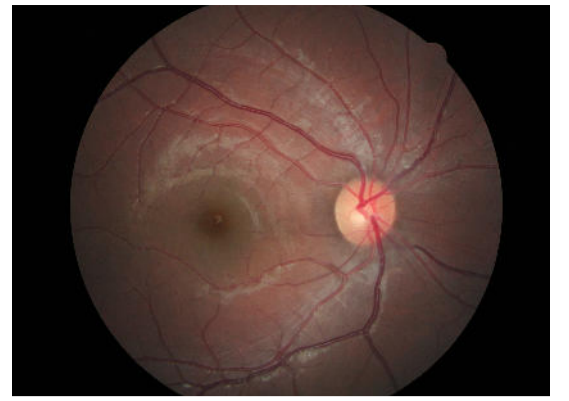
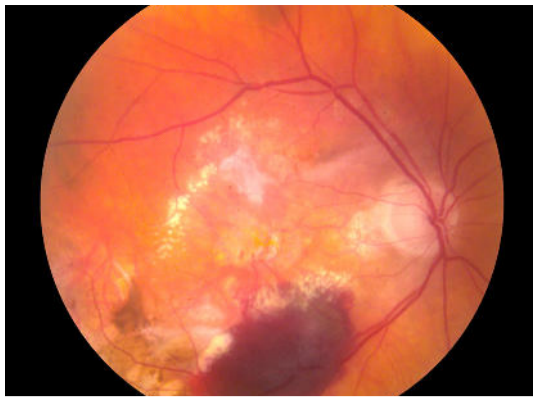
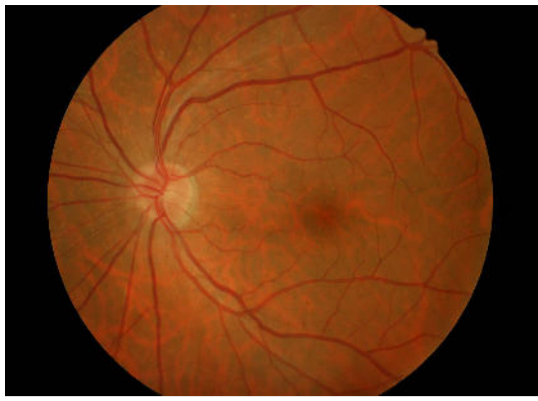
## Stato dell'arte

La patologia presa in esame per il progetto è la **degenerazione maculare legata all'età** (DMLE), una malattia che porta il soggetto a diventare **ipovedente**, ad avere quindi una limitata acutezza visiva che non può essere corretta solo con gli occhiali. La degenerazione maculare colpisce il centro della retina (macula), provocando la morte progressiva delle sue cellule. Nell'occhio appare lo scotoma o drusen, cioè una macchia scura costituita da un deposito sottoretinico. Nei paesi industrializzati è la prima causa di ipovisione nei soggetti over 50 e nella maggior parte dei casi si presenta bilateralmente. I fattori scatenanti sono la predisposizione genetica, l'età e l'aver un fototipo "chiaro", come ad esempio avere gli occhi verdi o azzurri. Altri fattori scatenanti, ma ancora in fase di ricerca, possono essere il fumo, l'esposizione alla luce solare, l'ipertensione, l'obesità e gli interventi chirurgici alla cataratta.



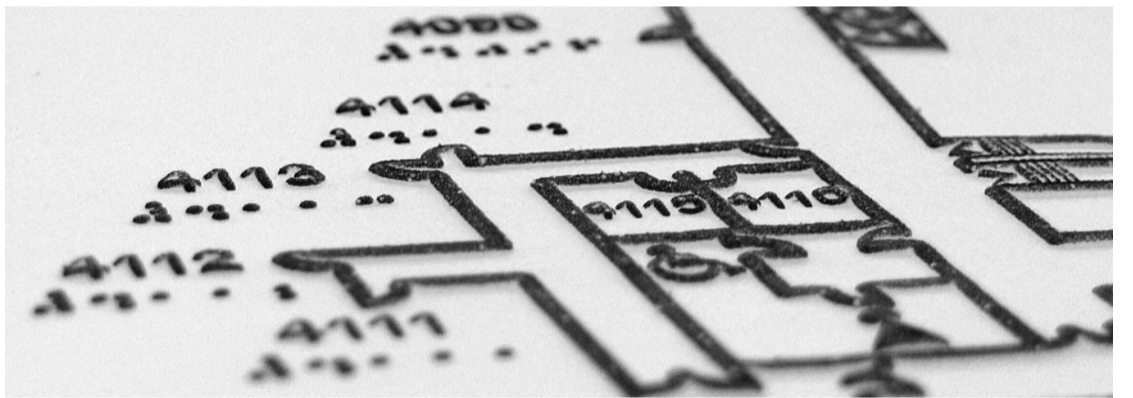

## Patologia

La patologia presa in esame per il progetto è la **degenerazione maculare legata all'età** (DMLE), una malattia che porta il soggetto a diventare **ipovedente**, ad avere quindi una limitata acutezza visiva che non può essere corretta solo con gli occhiali. La degenerazione maculare colpisce il centro della retina (macula), provocando la morte progressiva delle sue cellule. Nell'occhio appare lo scotoma o drusen, cioè una macchia scura costituita da un deposito sottoretinico. Nei paesi industrializzati è la prima causa di ipovisione nei soggetti over 50 e nella maggior parte dei casi si presenta bilateralmente. I fattori scatenanti sono la predisposizione genetica, l'età e l'avere un fototipo "chiaro", come ad esempio avere gli occhi verdi o azzurri. Altri fattori scatenanti, ma ancora in fase di ricerca, possono essere il fumo, l'esposizione alla luce solare, l'ipertensione, l'obesità e gli interventi chirurgici alla cataratta.



## Grafica Tattile

La patologia presa in esame per il progetto è la **degenerazione maculare legata all'età** (DMLE), una malattia che porta il soggetto a diventare **ipovedente**, ad avere quindi una limitata acutezza visiva che non può essere corretta solo con gli occhiali. La degenerazione maculare colpisce il centro della retina (macula), provocando la morte progressiva delle sue cellule. Nell'occhio appare lo scotoma o drusen, cioè una macchia scura costituita da un deposito sottoretinico. Nei paesi industrializzati è la prima causa di ipovisione nei soggetti over 50 e nella maggior parte dei casi si presenta bilateralmente. I fattori scatenanti sono la predisposizione genetica, l'età e l'avere un fototipo "chiaro", come ad esempio avere gli occhi verdi o azzurri. Altri fattori scatenanti, ma ancora in fase di ricerca, possono essere il fumo, l'esposizione alla luce solare, l'ipertensione, l'obesità e gli interventi chirurgici alla cataratta.



## Stato dell'arte

La patologia presa in esame per il progetto è la **degenerazione maculare legata all'età** (DMLE), una malattia che porta il soggetto a diventare **ipovedente**, ad avere quindi una limitata acutezza visiva che non può essere corretta solo con gli occhiali. La degenerazione maculare colpisce il centro della retina (macula), provocando la morte progressiva delle sue cellule. Nell'occhio appare lo scotoma o drusen, cioè una macchia scura costituita da un deposito sottoretinico. Nei paesi industrializzati è la prima causa di ipovisione nei soggetti over 50 e nella maggior parte dei casi si presenta bilateralmente. I fattori scatenanti sono la predisposizione genetica, l'età e l'avere un fototipo "chiaro", come ad esempio avere gli occhi verdi o azzurri. Altri fattori scatenanti, ma ancora in fase di ricerca, possono essere il fumo, l'esposizione alla luce solare, l'ipertensione, l'obesità e gli interventi chirurgici alla cataratta.

